

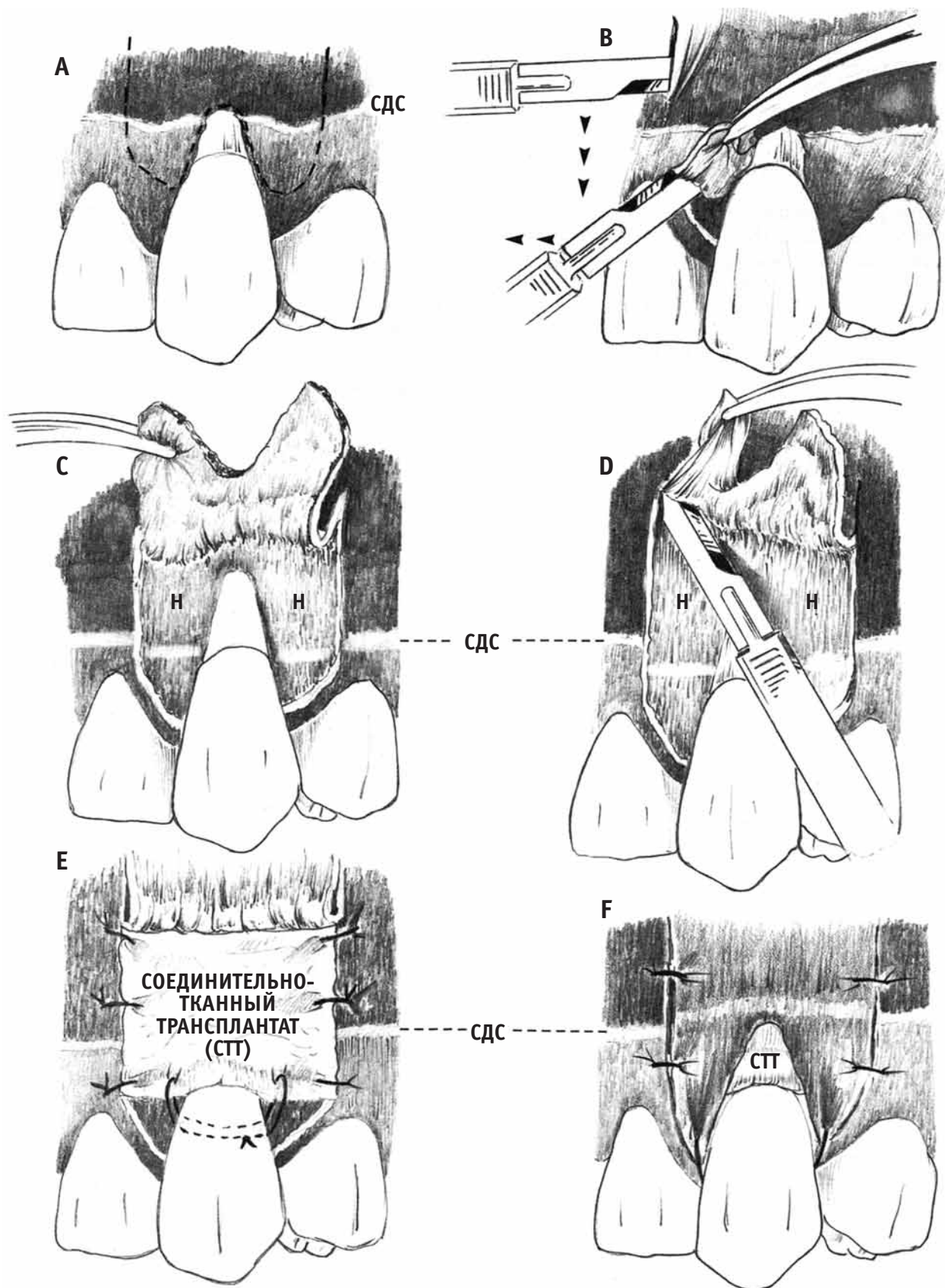Рис. 9.12. Субэпителиальный соединительнотканый трансплантат: зона-реципиент: **А** – обозначены места разрезов; **В** – процедура откидывания слизистого лоскута с помощью скальпеля; **С** – слизистый лоскут на ножке откинута; **Д** – апикальную границу лоскута на ножке надсекают для обеспечения коронарного смещения; **Е** – соединительнотканый трансплантат позиционирован и ушит так, чтобы эпителий прилегал к эмали; **Ф** – лоскут коронально смещен и ушит

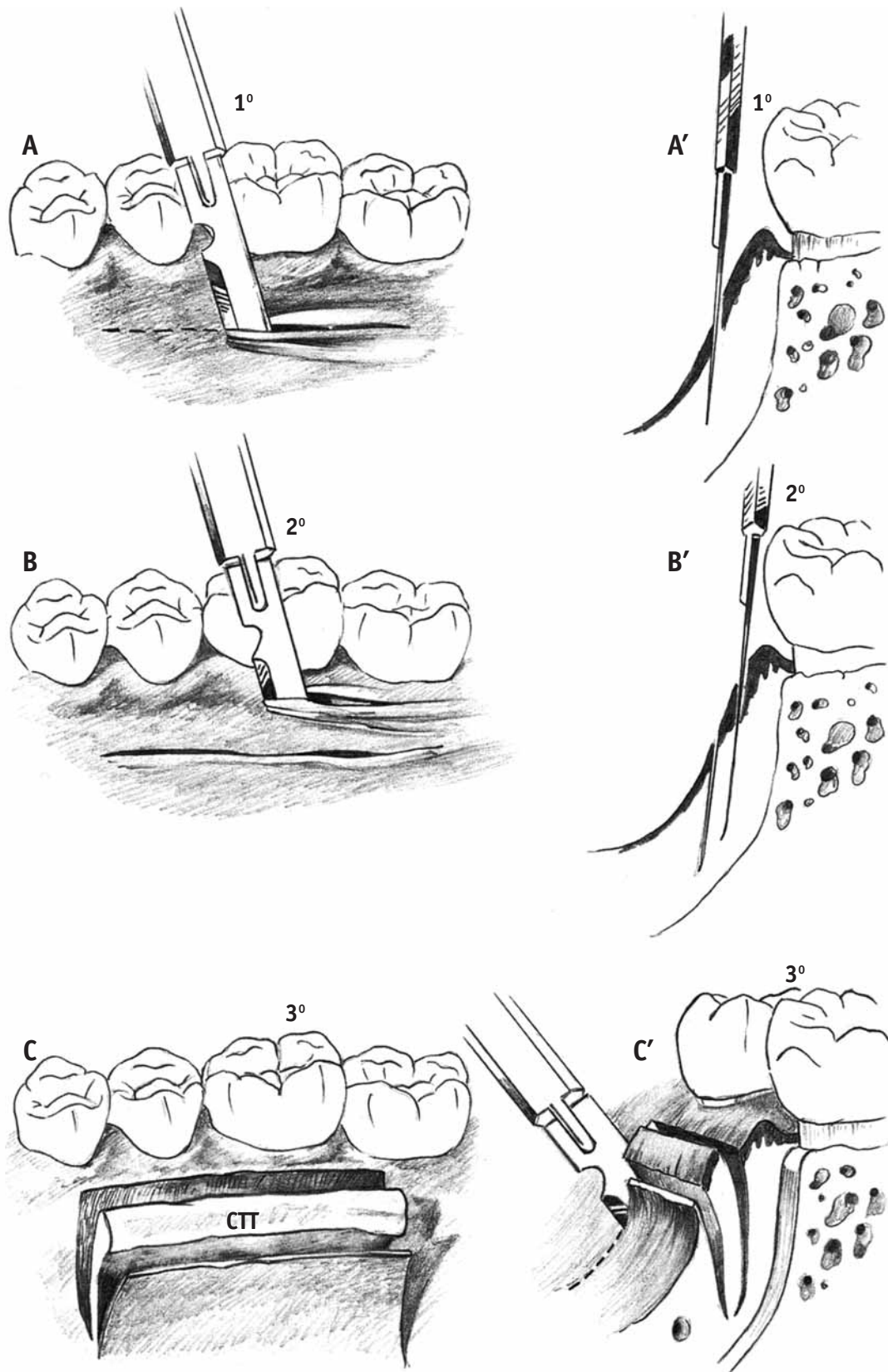


Рис. 9.13. Субэпителиальный соединительнотканый трансплантат – донорский участок (вид со стороны неба и на срезе): **А, А'** – первичный горизонтальный слизистый разрез проходит в 5–7 мм от края десны; **В, В'** – второй горизонтальный разрез проходит в 2–3 мм от края десны. Разрезы направлены апикально, так, чтобы соединительнотканый трансплантат был толщиной 1,5–2 мм и имел достаточную длину для закрытия поверхности корня; **С, С'** – вертикальные разрезы по краям трансплантата делают по выбору хирурга